

G.E.L.

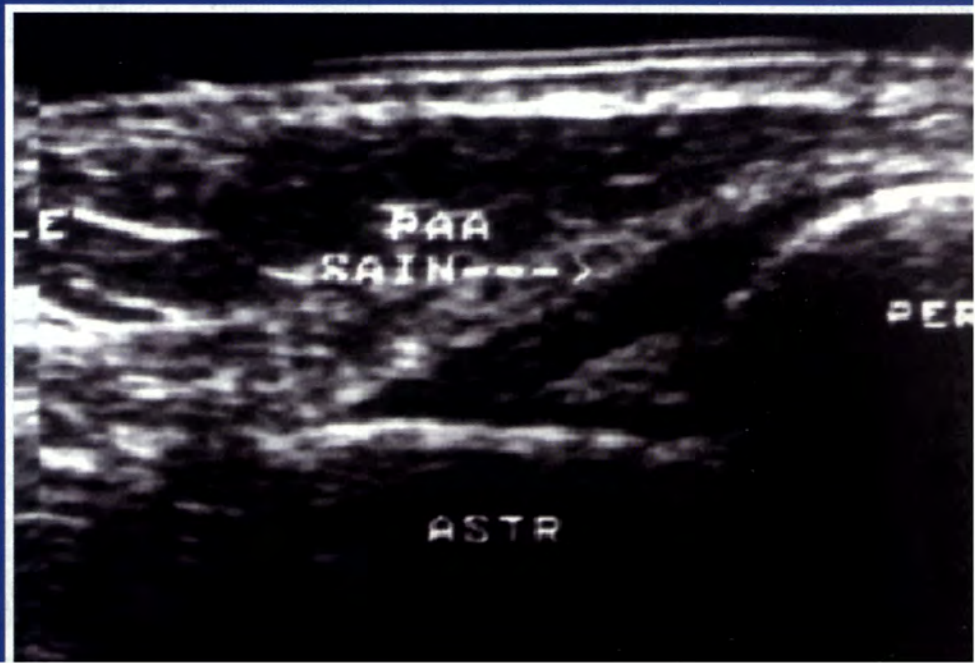


GROUPE DES ÉCHOGRAPHISTES  
DE L'APPAREIL LOCOMOTEUR

GEL  
CONTACT

*Le journal du GEL*  
*n°3. Octobre 1998*

*Ligament talo-fibulaire antérieur*





## Editorial

### Vers la mort par asphyxie ?

L'échographie moderne de l'appareil moteur nécessite l'utilisation d'appareils performants, le GEL ne cesse de le répéter.

C'est le meilleur moyen d'obtenir un examen fiable, de diminuer la composante liée à l'opérateur et de mettre en évidence les apports de cette technique non invasive et peu coûteuse à l'étude de la pathologie ostéo-articulaire.

Sans être d'un pessimisme noir, il semble malheureusement que nous n'allions pas dans la bonne direction.

En effet,

d'un côté nous faisons tout pour diminuer le nombre d'examen par un contrôle plus strict des indications, et pour en augmenter la qualité par une meilleure formation des échographistes et un appareillage plus performant, de l'autre

- la cotation des examens échographiques de l'appareil moteur est l'une des plus basses (K20), alors que ces examens demandent du temps et un apprentissage long et difficile.
- l'uniformité des remboursements est étonnante : la mise au point d'un lipome ou d'un kyste poplité est cotée de manière identique à un bilan préopératoire d'une rupture de la coiffe des rotateurs, quelque soit la machine utilisée.
- Le prix des appareils augmente de façon exponentielle avec leur degré de sophistication et le développement de techniques devenues indispensables dans la conception actuelle des examens échographiques (Doppler puissance aujourd'hui, harmoniques demain...). Cette augmentation de prix (les appareils destinés à l'échographie ostéo-articulaire sont passés en quelques années de 400.000F à 1.800.000F!!!), sans changement de la nomenclature, engendre un delta prix d'achat + frais financiers + maintenance / cotation devenu ingérable.
- Le service après vente de certaines firmes connaît des dérives inquiétantes : l'un de nous s'est vu facturer 2000F pour le changement d'un bouton du panneau de son appareil, facturé 300F, ayant nécessité l'intervention d'un

technicien 45 mn. Huit échographies de l'appareil moteur ont dues être réalisées pour payer ce fameux bouton !! On croit rêver..

Il n'est pas besoin d'être devin, ni énarque, pour se rendre compte que ces faits nous conduisent tout droit à l'opposé de ce pour quoi se bat le GEL, à savoir une augmentation de la qualité des examens et de leur performances diagnostiques. A ce rythme, nous nous dirigeons vers une impossibilité pure et simple d'effectuer des échographies performantes de l'appareil moteur.

### D'où ce double cri d'alarme

**vers les pouvoirs publics :** l'échographie de l'appareil moteur constitue une réelle alternative performante, non agressive, et génératrice d'économies, encore faut-il que cette technique soit concrètement réalisable.

**vers les constructeurs :** nous comprenons très bien les problèmes de gestion auxquels vous êtes confrontés, mais rendez vous compte que vous être vous même en train d'étouffer par des comportements économiquement aberrants cette nouvelle technique que vous avez tant contribué à développer.

Espérons être entendus avant que disparaisse la chance économique et écologique que constitue l'échographie de l'appareil moteur.

Jean Louis Brasseur et Gérard Morvan



**REUNIONS, CONGRES**  
**en relation avec**  
**l'Echographie de l'Appareil Moteur**

en grisé, les réunions organisées par le GEL, ou où le GEL est directement partie prenante.

**3 Octobre 1998**  
**2ème Journée du GEL. Bordeaux.**  
**Epaule et Cheville.**

Inscription : Maryse Moinard, CHU Pellegrin,  
Service de Radiologie ( Pr Diard), place Amélie  
Raba Léon, 33076 Bordeaux cedex.  
*Tel : 05 56 79 56 05, Fax 05 56 79 60 14*

**26 au 30 Octobre 1998**  
**Journées françaises de Radiologie.**

Palais des Congrès, porte Maillot. Paris.

**Séance commune avec le GETROA (Groupe d'études et de travail en radiologie ostéo-articulaire) et le groupe de travail SFR-US (groupe d'échographie de la Société Française de Radiologie) :**

**Echographie de l'Appareil Moteur.**

**Salle Bleue. 14h 30 - 17 h**

- Revue de presse
- Echographie de la coiffe des rotateurs dans le bilan pré-opératoire. Moinard M, Hauger O, Le Huec JC, Castinel C, Diard F (*Bordeaux*)
- Echographie pratique du coude. Daenen B (*Liège*)
- Echo-anatomie des nerfs du membre supérieur. Peetrans P, Creteur V (*Bruxelles*).
- Intérêt de l'échographie haute fréquence et du Doppler couleur pour l'évaluation du risque métastatique préopératoire des mélanomes. Lassau N, Mercier S, Koscielny S, Avril MF, Margulis A, Leclère J (*Villejuif*).
- Variabilité intra et inter observateur de la mesure de la TA - GT en échographie. Tardieu M, Tordeyr M, Lucidarme O, Brasseur JL (*Paris*).
- Echographie du névrome de Morton. Thelen P, Ledon f, Folinai D (*Paris*).
- Echo-anatomie des lésions musculaires aiguës et chroniques. Brasseur JL (*Montfermeil*).
- Bilan échographique des entorses de cheville. Cohen M, Sarrat P, Piclet-LegréB, Duby J (*Marseille*)
- Intérêt de l'échographie dans le diagnostic des fractures occultes de l'adulte. Créteur V, Bacq C, Peetrans P (*Bruxelles*).

- Echo-anatomie du pied et de la cheville : corrélations avec les autres modes d'imagerie. Morvan G (*Paris*).

et

**LE RESULTAT DE NOTRE PREMIER TRAVAIL EN COMMUN AU SEIN DU GEL : Aspect échographique de la bourse rétro-tendineuse rotulienne.**

**Morvan G, Bacq C, Brasseur JL, Cobacho JY, Lerais JM, Vande Berg B et le GEL.**

Inscription : Société Française de Radiologie, Hôpital Laënnec, 42 rue de Sèvres, 75340 Paris Cedex 7.

*Tel : 01 45 44 48 04, Fax : 01 45 44 47 66*

**14 Novembre 1998**  
**16 ème Journée de Traumatologie du Sport de la Pitié-Salpêtrière.**

Maison de la chimie, rue St Dominique, Paris.

Inscriptions : B Deschamps, service de Rééducation, Hôpital de la Salpêtrière, 47 bd de l'Hôpital. 75651 Paris Cedex 13.

*Tel : 01 42 16 11 09, Fax : 01 42 16 11 48*

**14 Novembre 1998**  
**Société Royale Belge de Radiologie : session échographie.**

Inscriptions : Mme MAES, CH Molière Longchamp, Service de Radiologie (Ph Peetrans), rue Marconi 142, 1190, Bruxelles.

*Tel : 32 2 348 54 71, Fax : 32 2 348 54 72*

**23-25 Novembre 1998**  
**Congrès Français de Rhumatologie.**

CNIT La Défense.

Inscriptions : Mme A CECEN, Service de Rhumatologie, pavillon Layani, hôpital de la Pitié, 83 bd de l'Hôpital, 75013 Paris.

*Tel : 01 45 86 30 58, Fax : 01 45 86 33 59*



**29 Novembre au 4 Décembre  
RSNA.**

Chicago, USA.

Inscriptions : Mr O' Connel, Director meetings and convention services, 2021, Spring Road, Suite 600, Oak Brook, IL 60521, USA.

**9-11 Décembre 1998  
Salon de Rhumatologie Pratique.**

Espace Champerret, Paris.

Inscriptions : Dr Rousseau, 15 rue des Sablons, 75116, Paris ;

Tel : 01 47 55 06 06, Fax : 01 47 55 69 41

**12 Décembre 1998  
Société française de Médecine et de Chirurgie du  
Pied.**

Amphithéâtre Florent Coste, hôpital Cochin, 27 rue du Fg St Jacques, 75679, Paris, Cedex 14, 75014, Paris.

Inscriptions : J Montagne, Résidence des Princes d'Orange, 25 avenue Lamartine, 06600, Antibes.

Tel et Fax : 04 93 95 03 81

**25-26 Février 1999  
Epaule, ceinture scapulaire et cage thoracique.**

Amphithéâtre Florent Coste, hôpital Cochin, 75014, Paris.

Inscriptions : Service de Radiologie B ( Pr Chevrot), hôpital Cochin, 27 rue du Fg St Jacques, 75679, Paris, Cedex 14.

Tel : 01 42 34 12 12, Fax : 01 43 26 65 52

**5-7 Mai 1999  
Congrès de la SFAUMB.**

Lille.

Inscriptions : Pr Lemaitre, service de Radiologie Ouest, Hôpital C Huriez, CHRU 59037, Lille Cedex.

Tel : 03 20 44 42 58, Fax : 03 20 44 67 64

**20 mars 1999  
3<sup>ème</sup> journée du GEL. Bruxelles  
Coude, poignet et main.  
Philippe Peetrons**

Inscriptions : Mme Mas. Service de radiologie. Centre molière Longchamp. 142, rue Marconi. 1180. Bruxelles.  
Tel 00 322 348 54 71. Fax : 00 322 348 54 71.  
E-mail : ppeetrons@bigfoot.com

**18-19 Juin 1999  
GETROA. Imagerie de la hanche.**

Salle Bleue, Palais des Congrès, Porte Maillot, Paris.

Inscriptions : Mme Marie BAICHERE, Secrétariat du GETROA, Service de Radiologie Ostéo-articulaire (Pr Laredo), hôpital Lariboisière, rue A Pare, 75010, Paris.

Tel : 01 49 95 61 80, Fax : 01 49 95 86 99

**31 Aout- 3 Septembre 1999  
Interventionnal Ultrasound.**

Université de Copenhague, Danemark.

Inscriptions: Department of Ultrasound Herlev Hospital, University of Copenhagen, DK 2730, Denmark.

Tel : 45 44 88 32 40, Fax : 45 44 94 80 09

**26-29 Septembre 1999  
Euroson Congress.**

Berlin.

Inscriptions : CPO Hanser, Service GmbH Schaumburgallee 12 D- 14052 Berlin.

Tel : 49 30 300 66 90, Fax : 49 30 305 73 91.



## Vie du GEL

**1. Le deuxième Congrès du GEL** a été organisé de mai de maître par Maryse Moinard et son équipe le samedi 3 octobre à Bordeaux. Ce fut à nouveau une grande réussite, pour la plus grande satisfaction des participants. Cette formule de petits groupes guidés par un moniteur, extrêmement efficace, dans la droite ligne du compagnonnage, n'autorise toutefois qu'un nombre restreint de participants, et de nombreuses inscriptions arrivées tardivement ont ainsi dûes être refusées....

Ne nous en tenez pas rigueur, les refusés auront priorité pour le prochain congrès.

### **2. Assemblée Générale du GEL**

**L'Assemblée Générale du GEL aura lieu le :  
14 décembre à 19 heures**

dans les locaux de l'hôpital Pitié-Salpêtrière, 83 Bd de l'hôpital, 75013, Paris.  
Cette annonce tient lieu de convocation officielle (limitation des frais oblige...)

L'assemblée est ouverte à tous les membres du GEL à jour de cotisation. Le plan d'accès et l'Ordre du Jour sont à votre disposition sur simple demande au Secrétariat Général.

Cette assemblée comportera, comme l'année passée, une partie « sérieuse » administrative, suivie d'un amical souper dans l'un des restaurants jouxtant l'hôpital.

N'hésitez pas à nous rejoindre à cette occasion. Cela permet de faire connaissance, d'échanger nos idées et de mieux évaluer nos objectifs en fonction des souhaits des membres du groupe.

### **3. Troisième Congrès du GEL**

**Le troisième Congrès du GEL sera organisé à**

**BRUXELLES**

**LE SAMEDI 20 MARS 1999**

**par notre Président PHILIPPE PEETRONS.**

**Thème retenu: COUDE ET POIGNET.**

Tous les membres du GEL à cours de cotisation seront avertis dès l'ouverture des inscriptions.



## Cas clinique

### La nécrose musculaire. Les différentes lésions hyperéchogènes des tissus mous.

**Bruno Vande Berg**

Un patient âgé de 28 ans se présente avec une tuméfaction douloureuse de la jambe apparue spontanément 4 semaines auparavant. Par ailleurs, le patient souffre d'un diabète insulino-dépendant compliqué d'une rétinopathie, d'une neuropathie périphérique et d'une néphropathie.

#### **Imagerie :**

Une échographie, précédée d'une radiographie normale, met en évidence une zone :

- quasiment iso-échogène par rapport au tissu musculaire adjacent
- de topographie intramusculaire (jumeau externe)
- de forme allongée selon l'axe principal du muscle
- responsable d'un effet de masse très discret
- sans réaction inflammatoire sous-cutanée de voisinage

Une IRM confirme la pathologie en montrant une masse en isosignal T1 et hyposignal T2 avec vascularisation périphérique circonscrivant un centre avasculaire. Peu de réaction inflammatoire de voisinage.

L'analyse de la biopsie percutanée de la lésion montre une nécrose éosinophile du tissu musculaire associée à des zones de régénération et de fibrose cicatricielle. Les cultures de fragments biopsiques sont négatives. Le diagnostic de nécrose musculaire est porté.

#### **Discussion :**

##### **1°) de l'imagerie.**

Une masse - ou parfois - une zone **iso - ou hyperéchogène** par rapport au tissu musculaire est une anomalie plutôt inhabituelle. La plupart des lésions des tissus mous des membres (hématomes, tumeurs, myosite ossifiante) sont hypoéchogènes.

**Peuvent être iso - ou hyperéchogène par rapport au muscle adjacent**

1. **certaines abcès des tissus mous (réaction inflammatoire de voisinage souvent intense).**
2. **certaines zones de fibrose ou d'involution graisseuse post-traumatiques**
3. **la nécrose musculaire.**

Les éléments sémiologiques qui orientent vers la nécrose musculaire sont : a) la forme allongée de la lésion selon l'axe du muscle siège de la lésion, b) l'absence d'effet de masse, c) le caractère discret de la réaction inflammatoire de voisinage.

##### **2°) de la lésion.**

L'infarctus musculaire est une pathologie relativement rare. Il s'observe essentiellement comme complication d'une compression extrinsèque (décubitus prolongé lors de coma, traumatisme) ou dans les suites d'un effort intense. Le patient diabétique peut présenter un infarctus musculaire spontané, comme manifestation satellite d'une vasculopathie sévère.

En pratique, devant une masse musculaire hyperéchogène douloureuse, l'hypothèse d'un abcès doit être envisagée, vu les implications thérapeutiques immédiates. Certains éléments sémiologiques peuvent orienter vers un infarctus musculaire aseptique. En cas de concordance clinique, biologique et radiologique (patient diabétique par exemple), un suivi clinique et échographique prudent peut constituer une alternative sérieuse à une biopsie (risque de surinfection).

Fig. a,b.

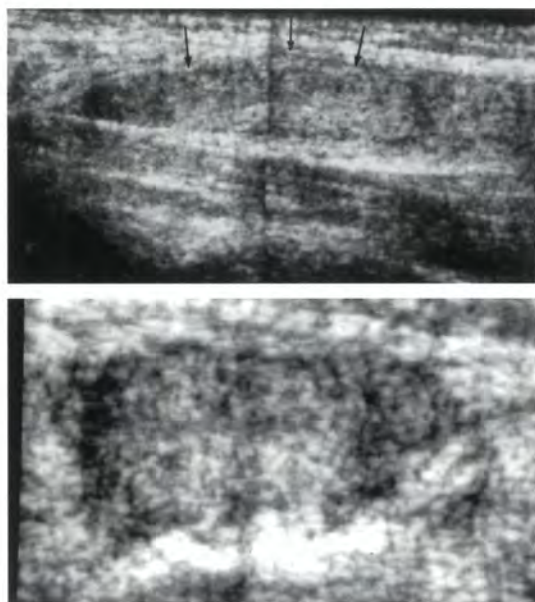
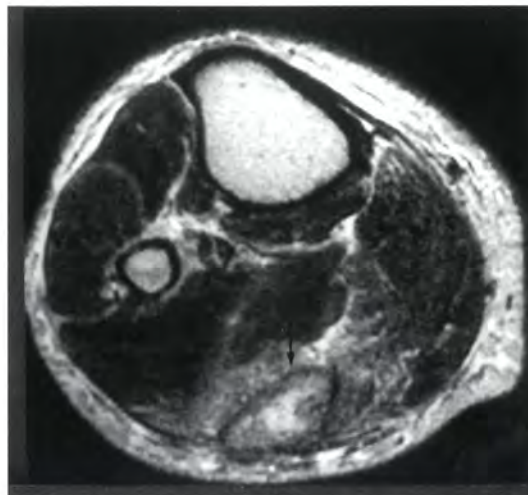


Fig. c



#### Légende des figures :

(a,b) : Coupes longitudinale et transverse du segment proximal du mollet montrant dans le jumeau externe dont les contours sont normaux, une zone (flèches) quasiment iso-échogène par rapport au tissu musculaire adjacent .

(c) : Coupe transverse en pondération T2 du mollet montrant une zone sans véritable effet de masse de signal élevé au centre et intermédiaire en périphérie, séparée du muscle adjacent par un liseré de bas signal

#### Bibliographie :

- Reich S, Wiener S, Chester S, Ruff R.  
Clinical and radiological features of spontaneous muscle infarction in the diabetic.  
Clin Nucl Med 1985; 10:876
- Lavro GR, Kissel JT, Simon SR  
Idiopathic muscular infarction in a diabetic patient.  
JBJS 1991; 73:301





## L'ECHOGRAPHIE HARMONIQUE.

### Quel intérêt pour l'étude des parties molles ?

Dernier développement de l'échographie, certains voient dans l'échographie harmonique une révolution, au même titre que le Doppler couleur, tant l'imagerie ultrasonore chez les sujets réputés difficiles est améliorée.

Qu'en est-il pour l'étude des parties molles ?

Sur le plan technique, si l'image échographique traditionnelle est recomposée à partir des échos réfléchis sur les différentes interfaces, l'image échographique harmonique est recomposée à partir des vibrations des tissus, engendrées par la traversée des rayons ultrasonores. La fréquence de ces vibrations est un multiple de la fréquence d'émission. Ainsi, si l'examen est réalisé avec une sonde qui émet à 3,5 MHz, la première vibration harmonique est à 7 MHz. Ces vibrations aux fréquences harmoniques, ont la particularité d'être d'intensité plus faible que la fréquence d'origine (appelée aussi harmonique 0, ou fondamentale) et, surtout, d'être nulles au niveau de la peau, d'augmenter progressivement pour avoir une intensité significative au delà de 2 cm de profondeur, puis de décroître assez linéairement après un maximum à -20dB.

L'intérêt de cette technique est

- d'obtenir une réduction très importante des artefacts engendrés par la traversée de la peau
- d'augmenter le contraste par réduction du bruit de fond,
- de réduire les échos de répétition,
- et d'avoir une coupe échographique plus fine par suppression des lobes latéraux.

D'un point de vue pratique, pour l'étude des parties molles, il faut distinguer l'étude des éléments superficiels et celle des éléments profonds car, jusqu'à 2 cm de profondeur, la résonance harmonique est très faible et les contraintes techniques sont aussi importantes, car insoner un tissu à 7 MHz nécessite d'avoir une sonde capable de recevoir un signal de 14 MHz. Ainsi, à l'heure actuelle, l'échographie harmonique superficielle n'existe pas.

Plus profondément, la résonance harmonique donne une image plus nette, plus fine, plus contrastée. A 4 - 5 cm, là où une sonde traditionnelle de 7 - 8 MHz perd de sa netteté du fait du bruit de fond important, une image harmonique de 8 MHz, donc issue d'une émission à 4 MHz, garde une très grande netteté (même au-delà, jusqu'à 7 cm). L'étude des contours des masses à cette profondeur se fait avec une grande précision. La différence est encore plus significative dans l'étude des éléments liquidiens. La finesse et le contraste augmenté de l'image améliore considérablement l'analyse.

En conclusion, à l'heure actuelle, l'échographie harmonique n'a d'intérêt que pour l'étude des parties molles à plus de 4 cm de profondeur, là où nos sondes superficielles deviennent moins performantes. Les recherches actuelles se portent également sur l'étude des 2èmes harmoniques, mais se pose alors le problème technique des sondes capables de recevoir des hautes fréquences.

La voie la plus prometteuse pour l'étude des parties molles semble le mélange de l'imagerie traditionnelle et de l'imagerie harmonique.

Régis LABBE

*Centre d'étude ultrasonore Roosevelt.  
45 boulevard Roosevelt, 41100, Vendôme.*



## Analyse d'articles susceptibles d'intéresser les échographistes de l'appareil moteur

### La cotation de GEL-CONTACT :

1\* : jetez-y un coup d'œil, si vous avez le temps.  
 2\*\* : à lire, sans plus.  
 3\*\*\* : à lire, intéressant.  
 4\*\*\*\* : à lire absolument.  
 5\*\*\*\*\* : vous ne pouvez pas ne pas l'avoir lu.

**DIAGNOSTIC ECHOGRAPHIQUE D'UN  
 EPANCHEMENT INTRA-ARTICULAIRE DE LA  
 HANCHE.  
 GEL 2\*\***

Hip joint fluid : detection and distribution at MR imaging and US with cadaveric correlation.

*Epanchement intra-articulaire de hanche :*

*détection et localisation par l'IRM et*

*l'échographie, avec corrélation cadavérique.*

Moss SG, Schweizer ME, Jacobson JA, Brossman J, Lombardi JV, Dellose SM, Coralnick JF, Standljord KN, Resnick D.

Radiology, 1998, 208, 43-48.

**But :** définir l'aspect en résonance magnétique des épanchements intra-articulaires des hanches par comparaison à l'échographie.

**Méthode :** exploration de 53 hanches asymptomatiques chez 26 volontaires sains et 5 hanches fracturées à l'aide d'un imageur IRM de 1,5 T, en pondération T2, dans les 3 plans de l'espace. Les opérateurs ont essayé d'évaluer la quantité de liquide dans les récessus. Comparativement des hanches de cadavres ont été injectées avec des quantités croissantes de sérum salé, avec exploration IRM et échographique selon le même protocole ;

**Résultats :**

Ils sont détaillés de manière statistique. La conclusion est qu'une lame liquidienne visible tout le long du col fémoral, supérieure à 5 mm d'épaisseur doit être considérée comme un épanchement intra-articulaire significatif.

En fait, les ultrasons n'interviennent ici que comme auxiliaires à l'étude, centrée sur l'IRM. Seuls les cadavres ont bénéficié de l'étude ultrasonore avec toutefois l'avantage d'une injection quantifiée de

liquide. Seules 2 illustrations et un bref commentaire concernent l'échographie, en insistant

non seulement sur l'épaisseur de l'épanchement, mais aussi sur son extension le long du col fémoral.

**A retenir :**

Une lame hypo-échogène de 5 mm ou plus visible tout au long de la face antérieure du col fémoral correspond à un épanchement intra-articulaire significatif.

Denis Montagnon.

**DIAGNOSTIC ECHOGRAPHIQUE D'UN  
 EPANCHEMENT INTRA-ARTICULAIRE DE LA  
 CHEVILLE. COMPARAISON DE DIFFERENTES  
 IMAGERIES.  
 GEL 3\*\*\***

Detection of ankle effusions : comparison study in cadavers using radiography, sonography and MR imaging.

*Détection des épanchements intra-articulaires de la cheville : étude comparative chez le cadavre : radiographie standard, échographie, IRM.*

Jacobson JA, Andresen R, Jaovisidha S, de Maeseneer M, Foldes K, Trudell DR, Resnick D  
 AJR, 1998, 170, 1231-1238.

Etude cadavérique (3 cadavres seulement) permettant d'apprécier la sensibilité des différentes techniques d'imagerie dans la recherche d'un épanchement intra-articulaire de la cheville, témoin important de nombreuses affections locales et générales.

**Méthode :** remplissage articulaire progressif par du sérum salé (1 à 15 ml). Examens en position neutre, flexion plantaire et dorsale.

**Résultats :** échographiquement, l'épanchement est affirmé par la présence de liquide dans le récessus antérieur, qui refoule le triangle graisseux hyperéchogène pré-articulaire. Il est important de distinguer le liquide transsonore du cartilage hypo-échogène. En cas de doute, une pression exercée par le transducteur permet la mobilisation du liquide, même si celui-ci est en petite quantité.

L'échographie permet d'objectiver la présence de 2 ml de liquide intra-articulaire par la distension du récessus antérieur en position neutre ou flexion plantaire. Il faut 3 ml pour percevoir le récessus postérieur en échographie. L'IRM est plus sensible, qui peut mettre en évidence 1 ml d'épanchement, et les clichés simples moins sensibles (5ml).

**A retenir :**

Un épanchement intra-articulaire de la cheville est facilement détectable en échographie, à partir de 2 ml. Le récessus antérieur de l'articulation doit être exploré en priorité du fait de la meilleure détection d'un éventuel épanchement, en position neutre ou en flexion plantaire. Un épanchement physiologique existe, mais de très faible abondance.

**ELASTOFIBROME DORSAL : UNE TUMEUR BÉNIGNE A L'ASPECT ECHOGRAPHIQUE TYPIQUE. GEL 4\*\*\*\***

Aspect échographique de l'élastofibrome dorsal. A propos de 6 cas.

Baudrez V, Malghem J, Vande Berg B, Lebon Ch, Lecouvet F, Maldague B ;  
J Radiol, 198, 79, μ\$\$\$\$\$\$\$\$

L'élastofibrome dorsal est une tumeur bénigne des tissus mous dont le diagnostic peut être établi sur la base de sa topographie et son aspect caractéristique en TDM et en IRM.

Les auteurs ont étudié par échographie 6 élastofibromes dorsaux chez 4 patients, dont le diagnostic a été confirmé par TDM ou IRM : l'aspect échographique permet d'en évoquer le diagnostic. Les auteurs précisent les caractéristiques de cette tumeur des tissus mous, siégeant dans l'angle caudal de l'omoplate, survenant chez les personnes âgées après une longue évolution, et qui traduit probablement l'hyperplasie du tissu fibro-élastique réactionnelle à des stimuli mécaniques au niveau de l'articulation scapulo-thoracique.

Dans tous les cas, on note une topographie typiquement infra et pré-scapulaire de la tumeur, dont l'échostructure apparaît striée. La bilatéralité de la lésion, retrouvée chez 2 patients sur 4, apparaît comme un critère d'appoint précieux ; cette tumeur, toujours bénigne, a des caractéristiques scannographiques et IRM directement liées à sa structure où alternent des couches fibreuses et des couches adipeuses. L'aspect feuilleté très caractéristique des images est directement lié à la structure de la tuméfaction et paraît très typique de l'élastofibrome. A l'échographie, en première ligne pour le diagnostic des lésions focales des parties molles, l'exploration est aidée par les manœuvres d'antéflexion et d'abduction du bras.

**A retenir :**

Les auteurs insistent sur 3 critères permettant de faire le diagnostic de cette affection bénigne : la localisation typiquement infra et pré-scapulaire, l'aspect fibrillaire et fasciculé de l'échostructure de la masse et la bilatéralité des lésions.

Denis Montagnon. Guy Duquesne.

**ECHOGRAPHIE ET PATHOLOGIE SYNOVIALE PEDIATRIQUE. GEL 3\*\*\***

Echographie articulaire pédiatrique. Aspect de la pathologie synoviale.

Gaucher H, Gaconnet E, Lemelle I, Sommelet D, Hoeffel JC.  
J Radiol, 1997, 78, 1123-1138

Jusqu'à une période récente, peu d'indications d'échographie articulaire étaient communément acceptées. Le débat concernant les coûts de l'imagerie incite à élargir le rôle de cette technique dans la pathologie de l'appareil moteur. Des diagnostics précis sont actuellement possibles avec les sondes de haute fréquence. L'étude dynamique des structures articulaires en mouvement est un avantage significatif sur d'autres modalités diagnostiques.

Les fréquences utilisées sont de 7 à 10 MHz avec une barrette linéaire, en utilisant éventuellement un intermédiaire acoustique pour gommer les reliefs gênants.

Les auteurs présentent les aspects échographiques de l'articulation synoviale normale, en repérant d'abord la capsule fibreuse de forte échogénéité, fibrillaire. Plusieurs coupes normales de cheville, de coude, de tête fémorale, de genou sont présentées. Les auteurs décrivent l'aspect de la membrane synoviale, du cartilage épiphysaire, de l'os et de la virole péri-chondrale ou anneau épiphysaire. Ils insistent sur les aspects dynamiques indispensables pour rechercher les petits épanchements ou pour vérifier le caractère liquidien d'une masse quadricipitale.

Les aspects sémiologiques sont également intéressants, mais ce sont les applications pratiques qui font tout l'intérêt de l'article, particulièrement l'étude de la hanche et du genou. L'iconographie est de bonne qualité avec des confrontations IRM très instructives.

La conclusion est mesurée, montrant bien l'intérêt de l'échographie, technique très sensible pour la recherche des épanchements, pouvant mettre en évidence très précocement une prolifération synoviale, mais aussi la nécessité d'avoir recours à l'IRM pour des bilans plus complets osseux et ligamentaires.



**A retenir :**

l'échographie intervient en seconde position après les clichés simples en cas de suspicion d'une pathologie synoviale chez l'enfant.

Denis Montagnon  
et Roger et Nicole Bargouin.

**ECHOGRAPHIE ET CORPS ETRANGERS INTRA-ARTICULAIRES.****GEL 4 \*\*\***

Synovial joints : evaluation of intra-articular bodies with US.

*Mise en évidence des corps étrangers intra-articulaires par échographie.*

Frankel DA, Bargiela A, Bouffard JA, Craig JG, Shirazi KK, van Holsbeeck MT  
Radiology, 1998, 206, 41-44

**But :**

déterminer l'efficacité des US pour dépister les chondromes intra-articulaires radio-transparents.

Patients et méthodes, résultats :

280 échographies d'articulations périphériques variées (cheville, coude, épaule, poignet, hanche, genou, articulations métatarso et métacarpophalangiennes), adressées spécifiquement dans 154 cas pour rechercher un corps étranger intra-articulaire (CEIA) radio-transparent. Chez 3 patients une injection intra-articulaire de sérum salé a été effectuée pour sensibiliser la technique. L'échographiste était au courant du résultat de l'examen clinique et, éventuellement, des explorations antérieures. Une confrontation US - chirurgie a été disponible dans 61 cas. Sur ces cas, la sensibilité de la détection échographique des CEIA était de 100% et la spécificité de 95%. La valeur prédictive positive était de 95% et la valeur prédictive négative de 100%. Les CEIA se manifestent soit comme zone hyperéchogène complètement entourée de liquide, soit comme une irrégularité corticale focale quand ils sont accolés à la surface de l'os.

Un faux positif concernait un épanchement intra-articulaire purulent.

Belle série, mais seulement un tiers des cas vérifiés.

**A retenir**

l'intérêt de l'échographie dans la mise en évidence de corps étrangers intra-articulaires radio-transparents.

**DIAGNOSTIC ECHOGRAPHIQUE DU DECOLLEMENT EPIPHYSAIRE DE L'EXTREMITÉ SUPERIEURE DE L'HUMERUS CHEZ LE NOUVEAU-NE.****GEL 2\*\***

L'échographie dans le décollement épiphysaire de l'extrémité antérieure de l'humérus du nouveau-né.

Aloui N, Azzouz M, Ben Chedida H, Ammar Ch, Nessib N, Ben Hamida H, Hammou A  
Jemu, 1997, 8, 265

Les auteurs rapportent 3 cas de décollement épiphysaire de la tête humérale secondaires à des accouchements difficiles. Une lésion de l'épaule a été évoquée entre le premier et le septième jour devant une impotence, un comblement du creux axillaire ou un coup de hache. La radiographie décrit des luxations ou ascension de la tête humérale. Elle élimine une fracture de la diaphyse humérale ou de la clavicule. Pour mémoire, l'ossification du noyau épiphysaire est présente dans 15% des cas entre 38 et 39 SA, 40% des cas entre 40 et 41 SA et dans 82% des cas à 42 SA.

L'échographie a fait le diagnostic dans les trois cas en retrouvant l'épiphyse cartilagineuse hypo-échogène en face de la glène et le déplacement avec désaxation de la diaphyse par rapport à l'épiphyse (perte de continuité rectiligne du bord latéral épiphysaire - diaphyse). L'échographie sert aussi dans la surveillance : alignement correct et apparition d'une apposition périostée.

**A retenir :**

en néonatal, devant une impotence du membre supérieur, l'échographie permet de mettre en évidence les décollements épiphysaires de l'extrémité supérieure de l'humérus.

Nicole et Roger Bargouin.

**DOPPLER PUISSANCE ET TENOSYNOVITE****GEL 1\***

Power Doppler sonography in tenosynovitis : significance of the peritendinous hypoechoic rim.

*Le doppler puissance dans les ténosynovites : signification de l'anneau hypo-échogène péri-tendineux.*

Breidahl WH, Stafford Johnson DB, Newman JS, Adler RS

J Ultrasound Med, 1998, 17, 103-107

Le but de l'étude est d'évaluer l'apport de cette technique dans le diagnostic différentiel entre liquide hypo-échogène péri-tendineux et membrane synoviale dans les suspicions de ténosynovites.

Vingt-six tendons de 24 patients porteurs d'une ténosynovite ont été explorés ainsi que 30 tendons chez 5 volontaires asymptomatiques. Le flux vasculaire péri-tendineux a été mesuré sur une



échelle de 0 à 3 et le pourcentage d'anneau hypo-échogène contenant un flux vasculaire a été noté. Dans le groupe pathologique, un flux vasculaire a été retrouvé dans plus de 50% des anneaux péri-tendineux hypoéchogènes.

Conclusion : une proportion significative d'anneaux hypo-échogènes péri-tendineux représente plutôt une synoviale hypertrophique et hypervascularisée qu'un épanchement liquidien.

Nicole et Roger Bargoin

**ASSOCIATIONS ENTRE IRREGULARITES DU TROCHITER ET RUPTURE DE LA COIFFE DES ROTATEURS. ETUDE ECHOGRAPHIQUE.**  
**GEL 4\*\*\*\***

The association between irregular greater tuberosities and rotator cuff tears : a sonographic study.

Wohlwend J, Van Holsbeeck M, Craig J, Shirazi K, Habra G, Jacobsen G, Bouffard J  
AJR, 1998, 171, 229-233

Cet article étudie les relations entre les lésions de la coiffe des rotateurs, les irrégularités du trochiter et l'âge. Les deux épaules de 77 patients asymptomatiques ont été examinées de façon identique. Les ruptures de coiffe comprenaient ruptures partielles et transfixiantes, sans distinction. Seuls 12 patients possédaient des radiographies antérieures de l'épaule. Sur 77 sujets, 16 avaient des lésions bilatérales et 8 des lésions unilatérales (40 lésions). Le trochiter est irrégulier chez 36 des 40 patients porteurs de lésions. Par contre, lorsque le trochiter est normal, 96% des coiffes sont normales. Les lésions sont bilatérales dans 67% des cas. Chez 12 sujets ayant une lésion de la coiffe, et un trochiter irrégulier en échographie, les radiographies n'étaient normales que dans 5 cas. Si la fréquence des lésions de la coiffe augmentent avec l'âge, cette étude montre la fréquence des irrégularités du trochiter avec une excellente sensibilité des ultrasons, supérieure à la radiographie.

L'association irrégularités du trochiter / lésions de la coiffe est statistiquement significative ( $p < 0.001$ ) et la présence d'irrégularités du trochiter hautement prédictive de lésions de la coiffe (90%).

L'analyse statistique montre que cette association n'est pas directement corrélée à l'âge de la population.

**A retenir**

Très bon article, bonne étude statistique.

Bien regarder la face supérieure du trochiter en échographie et sur les radiographies : des irrégularités prédisent fortement l'existence d'une lésion de la coiffe, à rechercher attentivement.

Maurice Sicart, Denis Jacob.

**KYSTES MENISCAUX ET US**

**GEL 2\*\***

Meniscal cysts : detection with high-resolution sonography.

Rutten M, Collins J, Van Kampen A, Jagger G  
AJR, 1998, 171, 491-496.

But de l'étude : montrer la fiabilité de l'échographie dans la recherche des kystes méniscaux.

51 genoux présentant une masse palpable ont pu être étudiés par ultrasons avec une sonde de 7.5 MHz. Une corrélation chirurgicale a pu être établie dans 46 cas. Le diagnostic de kyste méniscal a été posé 33 fois avec deux faux positifs (il s'agissait de formations dégénératives micro-kystiques). Il y a eu également un faux négatif. Les fissures de ménisque associées aux kystes méniscaux sont retrouvées dans 81% des cas sur la partie moyenne du ménisque ou plus souvent sur une corne (88%). Les kystes apparaissent cliniquement labiles, de taille variable à la flexion et à la pression. Si, lors des lésions méniscales, leur fréquence est faible (2% en arthrographie), à l'inverse, leur présence fait suspecter une lésion méniscale (88%). L'aspect échographique des ménisques varie selon la lésion existante. Une confrontation histologique montre que les dégénérescences débutantes sont hyperéchogènes. Plus tard, les dégénérescences myxoïdes sont hypoéchogènes (formations micro-kystiques). Ces lésions se rencontrent surtout chez le jeune ; s'il convient d'éliminer d'autres diagnostics (adénopathies, pathologie synoviale..), il faut surtout éliminer une fissure méniscale, car sa méconnaissance entraîne la récurrence du kyste.

**A retenir :**

Les bonnes performances de l'échographie pour la détection des fissures méniscales associées aux kystes méniscaux dans la mesure où, dans ce cadre, les fissures sont souvent particulières, véritables plans de clivages horizontaux, très nets et étendus. Ce n'est pas le cas de toutes les fissures, et en règle générale, l'échographie n'est pas un bon examen pour le diagnostic de méniscopathe.

Maurice Sicart, Thierry Tavernier

**DETECTION ECHOGRAPHIQUE DES XANTHOMES DU TENDON D'ACHILLE DE TAILLE NORMALE CHEZ LES PATIENTS PORTEURS D'UNE HYPERCHOLESTEROLEMIE FAMILIALE HETEROZYGOTE.**

**GEL 3\*\*\***



Sonographic detection of xanthomas in normalized Achille's tendon of individuals with heterogenous familial hypercholesterolemia. Bude RO, Nesbitt SD, Adler RS, Rubefire M AJR, 1998, 170, 621-625

But de l'étude : détecter les xanthomes du tendon d'Achille chez les patients porteurs d'une hypercholestérolémie familiale hétérozygote, sans anomalie clinique du tendon.

Les xanthomes sont décrits en échographie comme des anomalies focales hyperéchogènes, parfois confluentes.

A retenir :

Les auteurs concluent qu'il existe une bonne sensibilité de l'échographie pour ce diagnostic et que l'on peut donc proposer une échographie des tendons d'Achille dans le diagnostic précoce des hypercholestérolémies familiales hétérozygotes, en l'absence d'anomalies palpable du tendon, compte tenu du caractère pratiquement pathognomonique des xanthomes pour le diagnostic de ce type d'hypercholestérolémie, par rapport aux autres types.

#### DIAGNOSTIC ECHOGRAPHIQUE DES CORPS ÉTRANGERS EN BOIS DANS LES PARTIES MOLLES.

GEL 4\*\*\*\*

Wooden foreign bodies in soft tissue : detection at US.

Jacobson JA, Powel A, Craig JG, Bouffard JA, Van Holsbeeck M

Radiology, 1998, 206, 45-48

Bute de l'étude :

Apprécier la performance de l'échographie dans la mise en évidence de corps étrangers en bois dans les parties molles. Ceux ci, radiotransparents, ne sont pas visibles sur les radiographies simples, scanner et IRM sont plus coûteux et d'accès plus difficile, et la méconnaissance de ces corps étrangers ligneux peut contribuer à d'importantes conséquences infectieuses.

Matériel et méthodes :

Dix corps étrangers en bois (fragments de cure-dents) de 2.5x1 mm et 10 autres de 5x1mm ont été implantés dans les parties molles plantaires de 3 cadavres.

Résultats :

La sensibilité de l'échographie pour la détection de corps étrangers en bois de 2.5 mm de long était de 86.7%, avec une spécificité de 96.7%. Pour les corps étrangers en bois de 5 mm de long, elle était de 93.3%, avec une spécificité de 96.7%. Les faux négatifs, concernant en pratique exclusivement les corps étrangers de 2.5 mm de long provenaient

d'une mauvaise interprétation de ceux-ci comme un artefact des parties molles.

A retenir :

Etude intéressante, malgré le petit nombre de cas cadavériques. Il paraît licite de réaliser en première intention une échographie devant toute suspicion de corps étrangers en bois des parties molles.

#### HANCHE DOULOUREUSE DE L'ENFANT : INTERET DE L'ASPIRATION ECHO-GUIDEE POUR EVITER DES HOSPITALISATIONS INUTILES.

GEL 3\*\*\*

Te irritable hip : immediate ultrasound guided aspiration an dprevention of hospital admission.

Fink AM, Berman L, Edwards D, Jacobson SK

Arch Dis Child 1995, 72, 110-113

Cinquante enfants à hanche douloureuse furent étudiés pour valider un protocole évitant l'hospitalisation systématique en recherchant et en éliminant une étiologie grave, en particulier l'arthrite septique au stade le plus précoce. Tout épanchement de hanche fut ponctionné sous échographie (36 cas). La scintigraphie a un stade précoce ne fut effectuée que dans les cas de douleurs rebelles. Seuls 2 patients furent hospitalisés.

Le diagnostic porté fut dans 45 cas une synovite transitoire (rhume de hanche), dans 3 cas une maladie de Legg-Perthes-Calvé, dans un cas une fracture et dans un cas une arthrite septique.

Cette étude souligne l'avantage d'un diagnostic précoce d'une hanche infectieuse, le soulagement de la douleur par décompression après ponction et une hospitalisation inutile évitée.

A retenir :

on peut s'interroger sur le caractère systématique de la ponction de hanche, non dépourvu de risques septiques, au vu du nombre important de synovites transitoires.





## Comment je fais... une échographie pour la recherche d'un névrome de Morton ?

**Philippe Peetrons**

### **Introduction**

Le névrome de Morton est une entité relativement mal définie sur le plan anatomopathologique ou histologique, mais relativement bien sur le plan clinique.

Il s'agit d'un syndrome touchant majoritairement les femmes (80 à 90%), d'un âge médian de 55 ans (1). Le symptôme prépondérant en est une douleur à la face plantaire du pied, entre les 2<sup>ème</sup> et 3<sup>ème</sup> orteils ou entre les 3<sup>ème</sup> et 4<sup>ème</sup> orteils, dans un rapport variant entre 1/1 et 1/2. (1-2). La douleur est exacerbée par la marche et soulagée par le repos. Les raisons étiologiques évoquées pour l'apparition des symptômes sont le poids excessif (85% des patients) et le port de chaussures à talons hauts, un varus de l'avant pied ayant aussi été mis en cause (1). Une étude parle également d'un mouvement excessif entre les 3<sup>ème</sup> et 4<sup>ème</sup> métatarsiens (3).

A l'examen macroscopique, on retrouve dans environ 80% des cas opérés une masse à la partie distale du nerf interdigital, les 20% restants ne montrant que des signes microscopiques d'atteinte du nerf ou même, dans certains cas, aucune anomalie sur la zone de résection (4)

L'histologie révèle en fait une fibrose progressive qui enveloppe et détruit nerfs et artérioles. Il n'y a pas de prolifération du nerf ou de ses enveloppes (contrairement aux neurinomes ou schwannomes). Il n'y a pas non plus de processus inflammatoire spécifique. Basé sur ces éléments, le névrome de Morton est considéré comme une croissance réactionnelle anormale de tissu conjonctif « cicatriciel » en réponse à des micro-traumatismes répétés (5).

### **Echographie dans la littérature**

Plusieurs articles ont déjà été publiés sur le sujet. Le premier en date le fut déjà en 1989 (6). Cent patients avaient été examinés et 134 névromes furent démontrés, soulignant ainsi la bilatéralité et la multiplicité fréquentes de cette pathologie. L'aspect échographique typique est celui d'une masse ovoïde, hypoéchogène, orientée parallèlement au grand axe des métatarsiens (Figures 1-2). Le diamètre minimal de 5mm nécessaire pour être symptomatique était déjà noté

et se retrouve dans une étude par IRM sur des volontaires asymptomatiques qui montre une prévalence de 30% de névromes dans une population saine, avec des névromes asymptomatiques d'un diamètre de moins de 5mm (7).

D'autres études échographiques plus récentes de respectivement 50, 20 et 37 patients (8-10) donnent des résultats très encourageants de l'examen échographique avec des valeurs prédictives positives de 98 à 100% et une sensibilité de 96% (10). Cela ne doit pas nous faire oublier la spécificité sans doute assez faible de la méthode qui n'est pas rapportée, les études étant toutes biaisées par le type de recrutement qui n'envoie à l'échographie que des patients cliniquement très suspects de cette pathologie.

Le Doppler couleur ou angio ne devrait être d'aucun secours vu l'absence de réaction inflammatoire et aucune étude n'a été publiée sur le sujet

### **Conduite de l'examen échographique**

Comme dit précédemment, la clinique est très souvent très suggestive et même dans des études histologiques, il y a 20% des névromes qui ne se présentent pas sous forme de masse macroscopique.

**L'abord échographique** peut se faire de trois manières :

1. **voie plantaire** : il s'agit de l'abord le plus classique. Des coupes transversales dans les 2<sup>ème</sup> et 3<sup>ème</sup> espaces interdigitaux seront réalisées à hauteur des têtes et des cols métatarsiens. Elles seront suivies de coupes dans l'axe des métatarsiens, à la recherche d'une masse ovoïde ou ronde, hypoéchogène. Une manoeuvre simple peut être réalisée pour améliorer la sensibilité de cet abord : la compression latérale de l'avant-pied qui va légèrement « expulser » le névrome vers la sonde. L'écueil de cet abord est l'importante callosité de cette région que présentent parfois les femmes dont les orteils sont souvent déformés. Je recommande néanmoins cet abord pour débiter l'examen.
2. **voie interdigitale** : cet abord, difficile et parfois douloureux lors de grosses déformations des orteils n'offre quasiment pas d'intérêt.



3. **voie dorsale** : cet abord peut paraître paradoxal puisque le névrome siège à la face plantaire des espaces interdigitaux. Toutefois, il s'agit de mon abord de prédilection. Je me sers de ma main gauche pour empaumer le pied, pouce en dessous, doigts au dessus. J'exerce une pression importante du pouce sur la plante du pied à hauteur des cols métatarsiens de ce fait, je les écarte fortement, les subluxant vers ma sonde posée sur la face dorsale du pied. Les avantages de cet abord sont

- la corrélation avec la symptomatologie, la patiente ressentant la douleur à l'endroit même de la pression de mon pouce gauche
- l'absence de callosités à la face dorsale

du pied

- l'écartement des têtes métatarsiennes qui expose littéralement le névrome à ma sonde

On peut aussi étudier la région en position debout, qui écartera les métatarsiens.

### Diagnostic différentiel

Deux cas d'autres tumeurs ont été rapportés dans l'étude la plus récente, un angioliipome et un angioliomyome (10). Mais le diagnostic différentiel le plus souvent rencontré et le plus piégeant est la bursite intermétatarsienne, qui touche plus souvent le 1<sup>er</sup> espace interdigital. Cette entité devrait être reconnue grâce à son échostructure liquidienne, mais en réalité, le problème reste complexe et doit être évoqué avec circonspection. Il semble néanmoins que l'importance de cette bursite ait été quelque peu surestimé et qu'il s'agisse d'une éventualité bien plus rare que le Morton.

### Biographie

1. Bartolomei FJ & Wertheimer SJ Intermatarsal neuromas : distribution and etiologic factors. *J. Foot Surg.* 1983 ; 22(4) : 279-282
2. Mann RA & Reynolds JC Interdigital neuroma : a critical clinical analysis. *Foot Ankle* 1983 Jan ; 3(4) : 238-243
3. Wu KK Morton's interdigital neuroma : a clinical review of its etiology, treatment and results. *J. Foot Ankle Surg.* 1996 Mar ; 35(2) : 112-119
4. Dereymaeker et al. Results of excision of the interdigital nerve in the treatment of Morton's metatarsalgia. *Acta Orthop. Belg.* 1996 Mar ; 62(1) : 22-25
5. Ha'Eri GB, Fornassier VL, Schatzker J Morton's neuroma : pathogenesis and ultrastructure. *Clin Orthop.* 1979 Jun ; 141 : 256-259
6. Redd RA Peters VJ, Emery SF, Branch HM, Rifkin MD Morton neuroma : sonographic evaluation. *Radiology* 1989 May ; 171(2) : 415-417
7. Zanetti M, Strehle JK, Zollinger H, Hodler J Morton neuroma and fluid in the metatarsal bursae on MR images of 70 asymptomatic volunteers. *Radiology* 1997 May ; 203 (2) : 516-520
8. Shapiro PP, Shapiro SL Sonographic evaluation of interdigital neuromas. *Foot Ankle Int.* 1995 Oct ; 16(10) : 604-606.

9. Levine SE, Myerson MS, Shapiro PP, Shapiro SL Ultrasonographic diagnosis of recurrence after excision of an interdigital neuroma. *Foot Ankle Int.* 1998 Feb ; 19 : 79-84

10. Oliver TB, Beggs I Ultrasound in the assessment of metatarsalgia : a surgical and histological correlation. *Clin Radiol* 1998 Apr 53 : 287-289

### Figures 1, 2, 3.

Exemples de névromes de Morton.

Fig. 1



Fig. 2

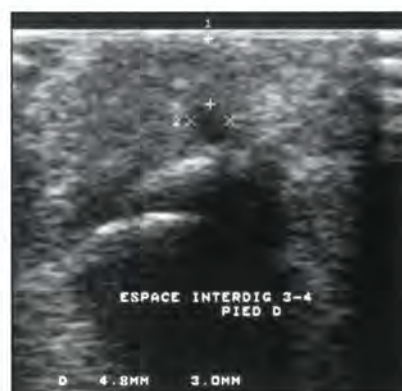
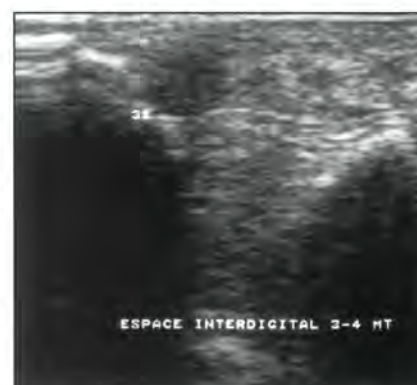
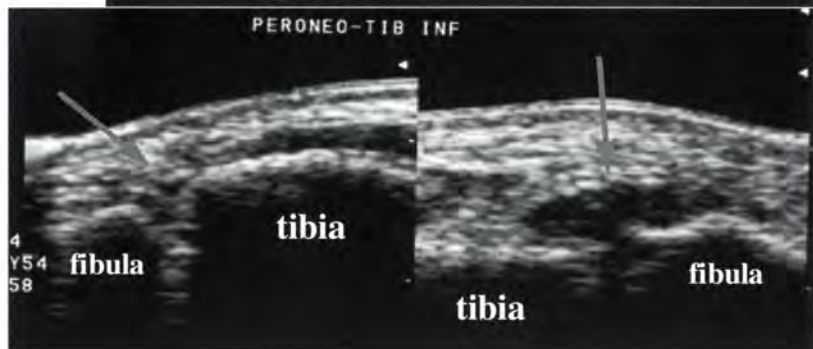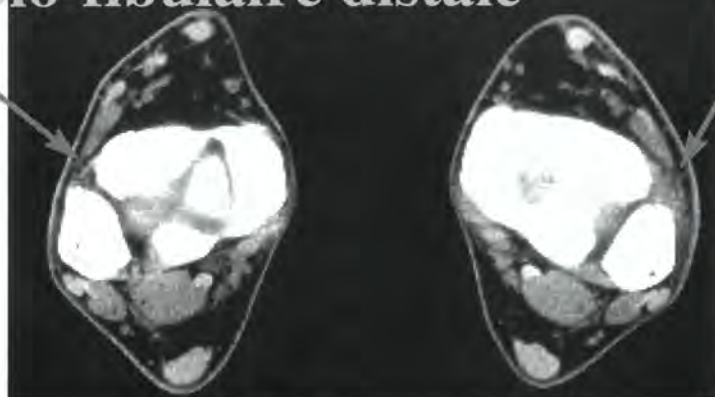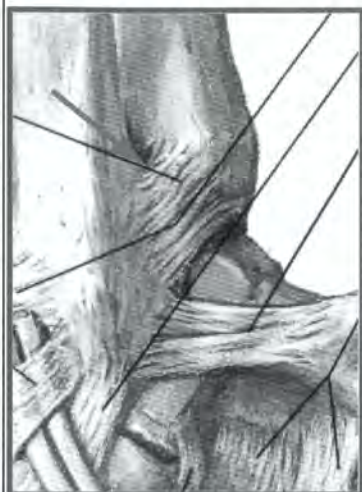Fig. 3



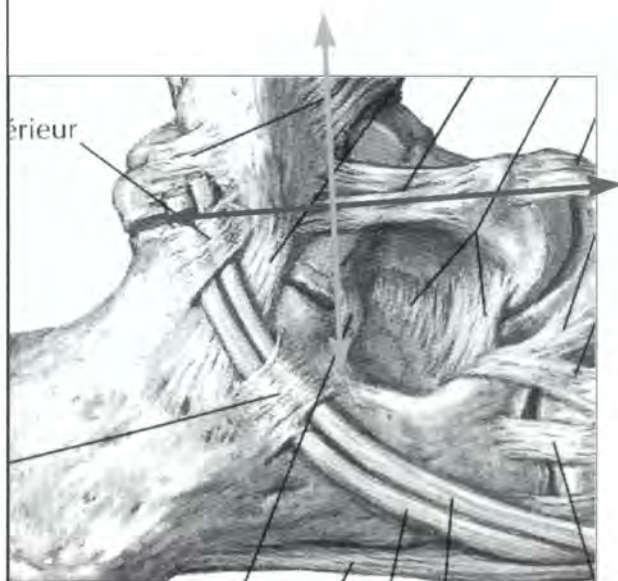
- Atlas d'imagerie -  
 - Echo-anatomie des ligaments de la cheville -  
 Corrélations de l'échographie avec les autres techniques d'imagerie.

Gérard Morvan

## L'articulation tibio-fibulaire distale

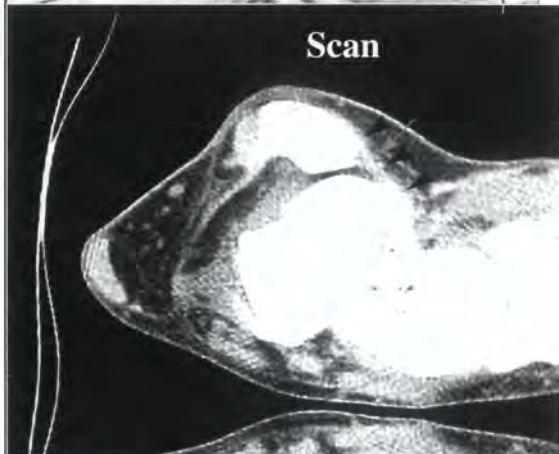
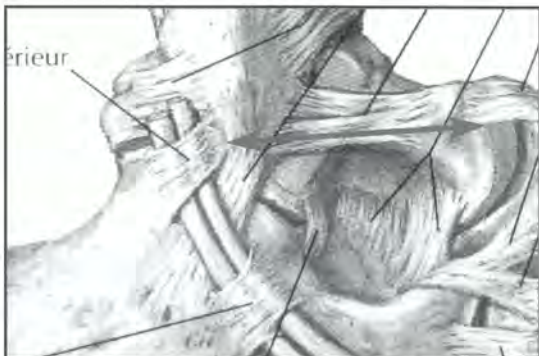

## Ligament talo-fibulaire antérieur (faisceau ant. du LLE)

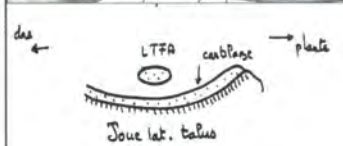
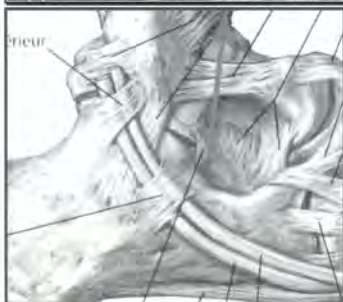
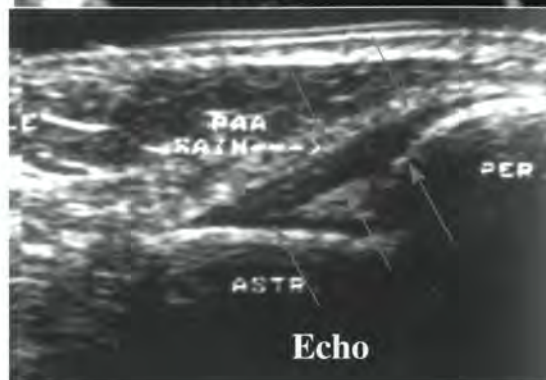
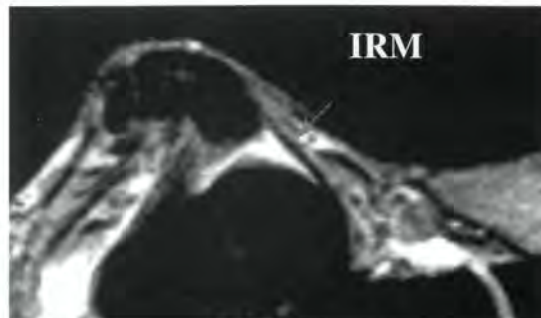


- bande de 2 à 3 mm d'épaisseur, régulière.
- tendu en flexion plantaire (position d'étude TDM, IPM, écho.
- limite varus et tiroir ant.

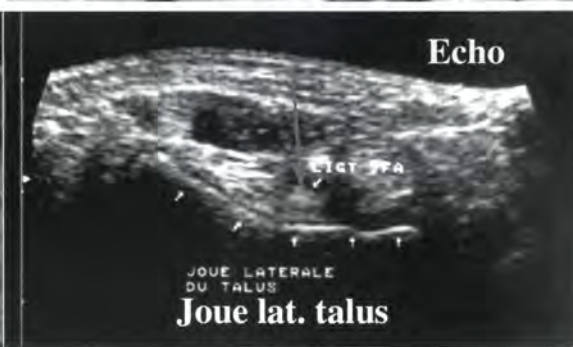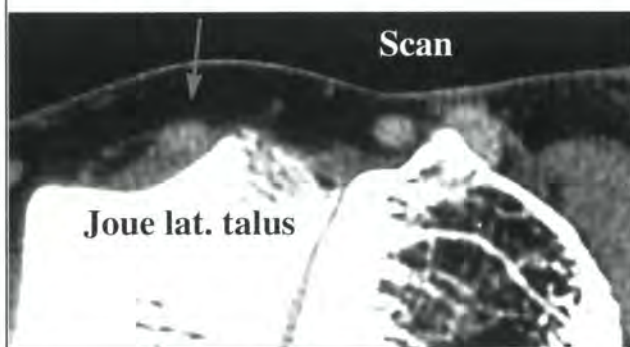

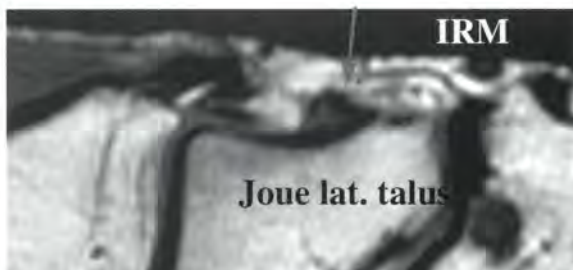


### Vue axiale

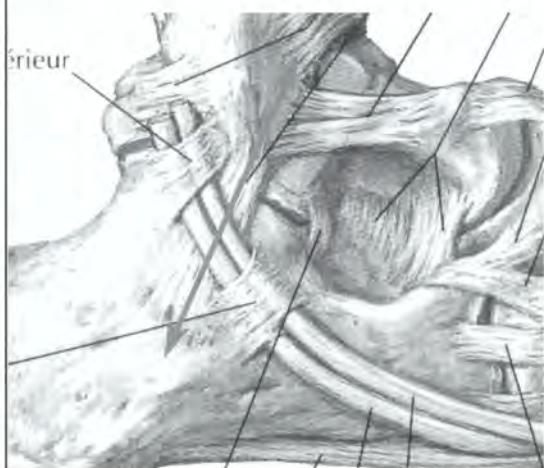


### Vue frontale

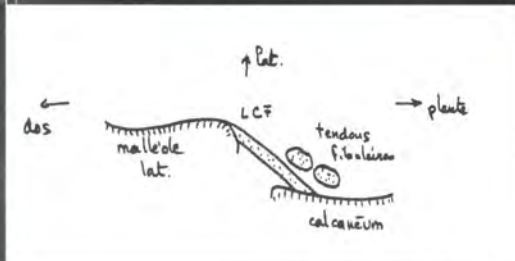
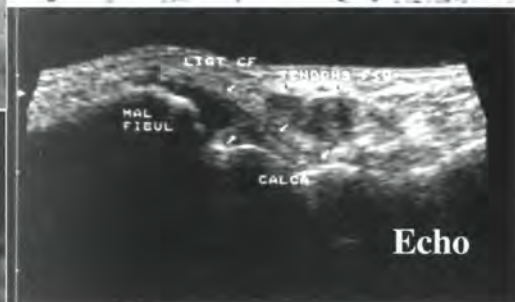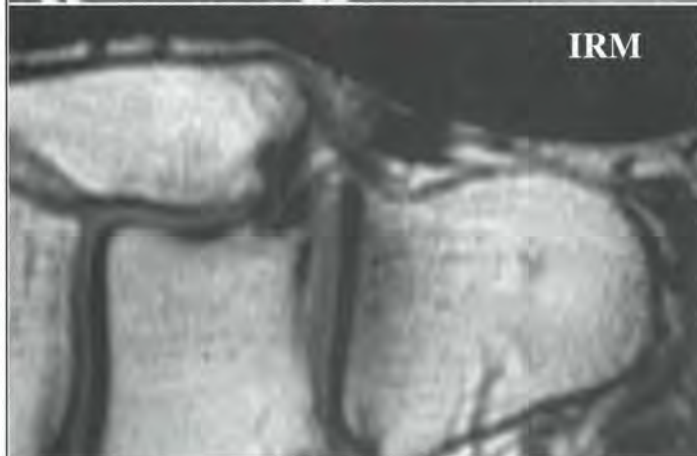

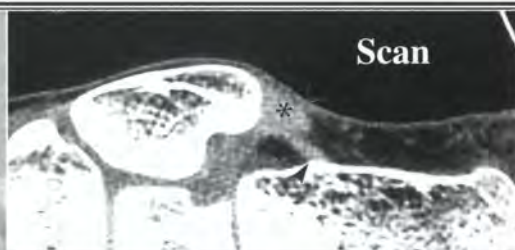
# Ligament calcanéo-fibulaire

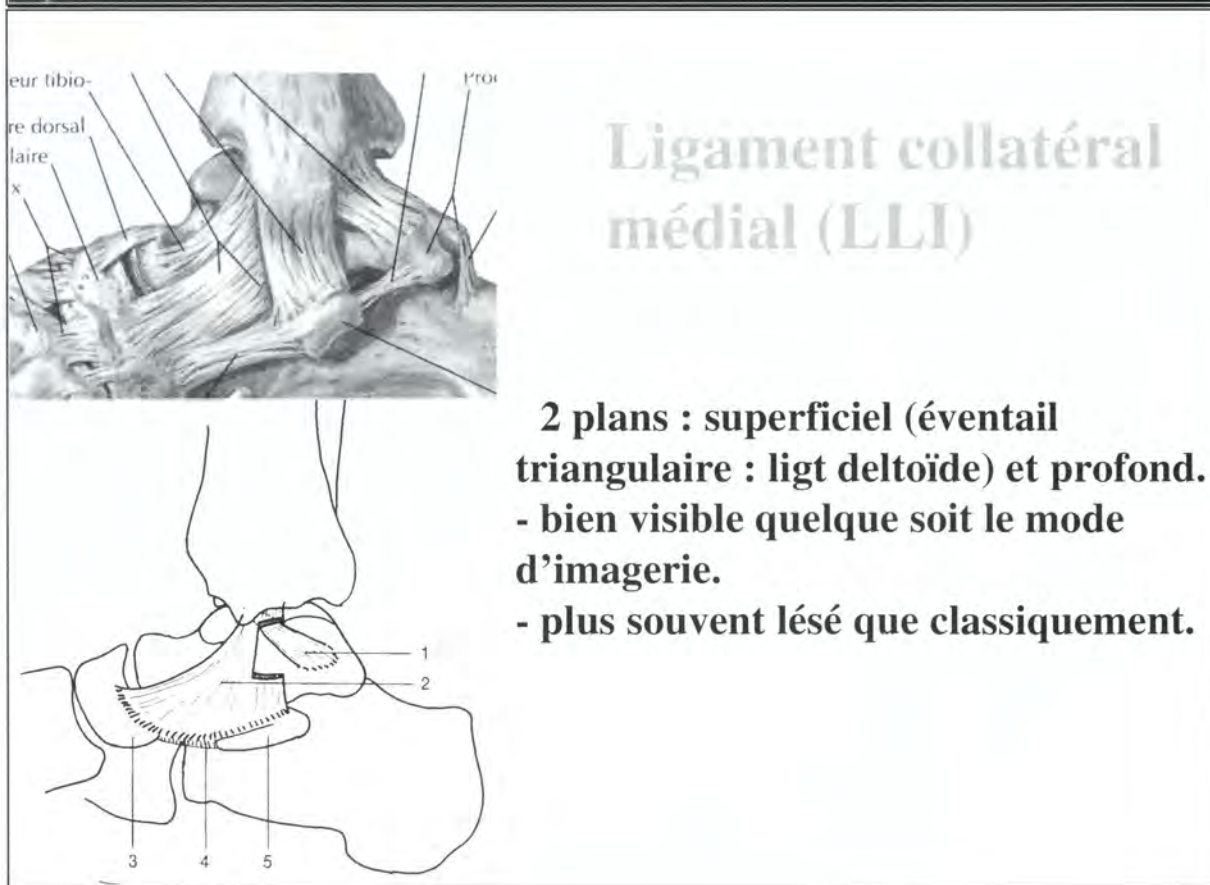
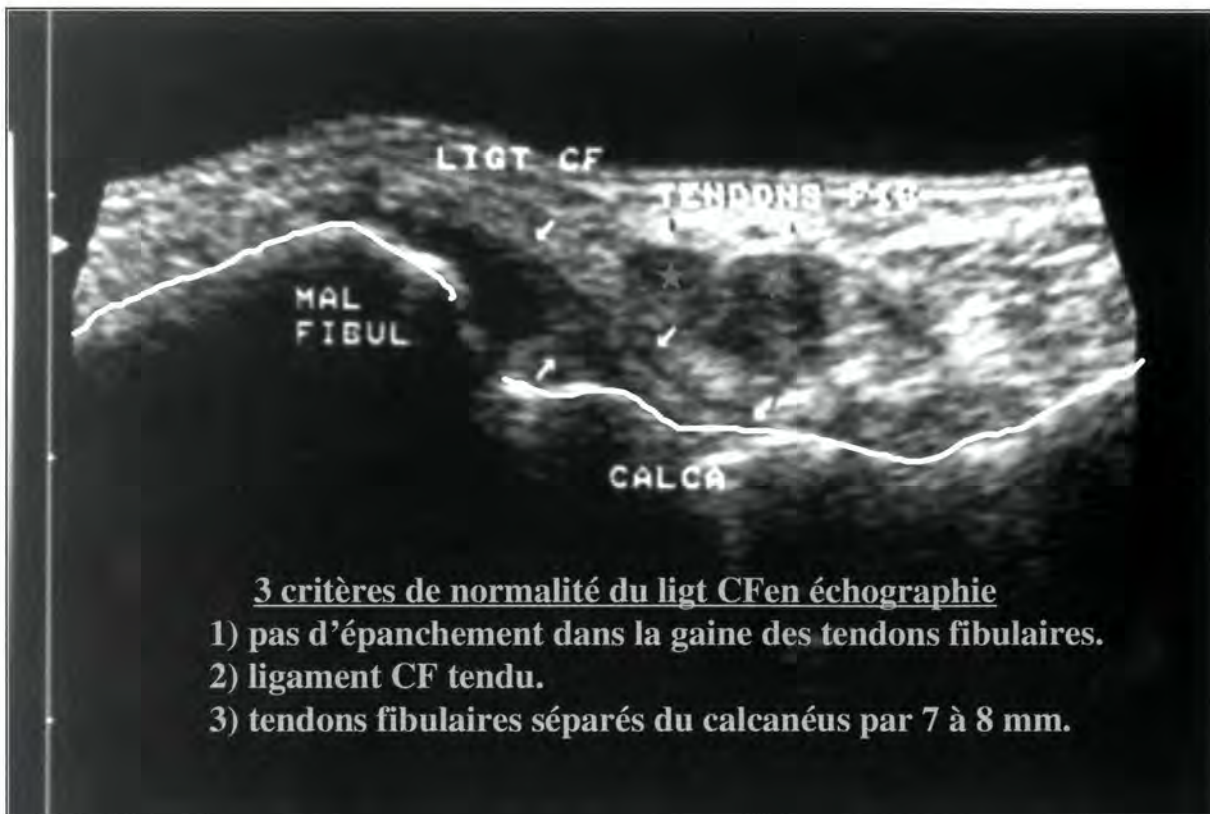
(faisceau moy. du LLE)

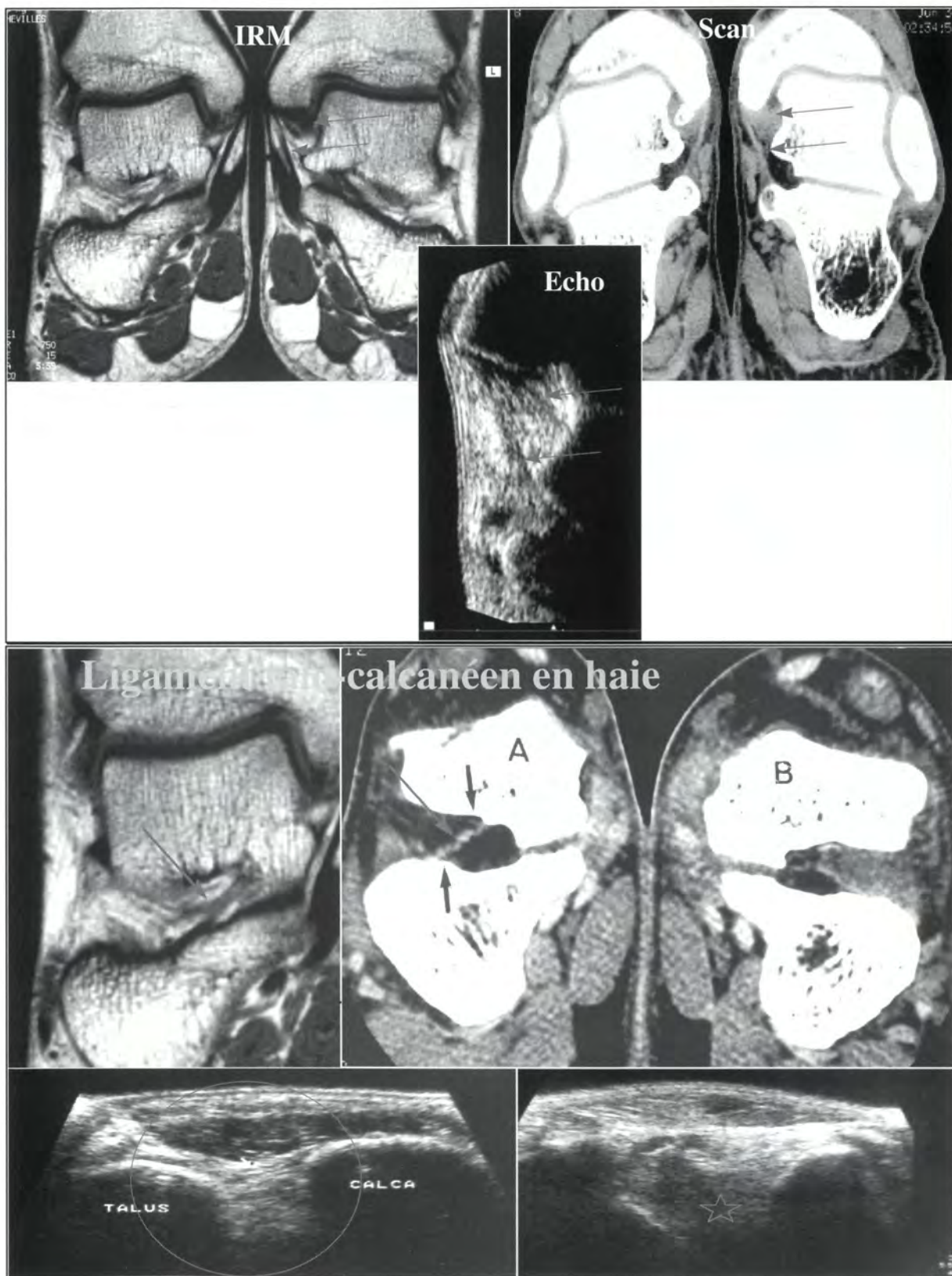


- tendu en flexion dorsale.
- les tendons fibulaires y reposent comme sur un harnac : quand il est tendu, le ligament les décolle de la face latérale du calcaneus.
- ce ligament sépare la gaine des tendons de la capsule articulaire.











**Proposition de  
Travail multicentrique :  
Etude morphologique et dynamique  
des tendons fibulaires rétro-malléolaires**

Responsable : **Bruno Singer**  
(date limite du travail : fin février 99)

**Buts du travail :**

Préciser l'aspect échographique normal des tendons fibulaires (péroniers latéraux) en arrière de la malléole latérale (externe) en position neutre et en éversion contrariée .

**Critères d'inclusion dans le travail :**

Patients volontaires asymptomatiques, ne se plaignant pas et ne s'étant jamais plaint de leur cheville, et sans antécédents traumatiques loco-régionaux (pas de fractures, pas d'entorses..).

**Technique :**

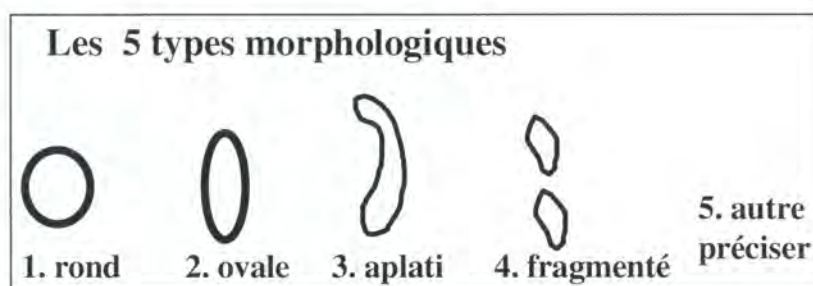
Patient en décubitus latéral, face latérale de la cheville en l'air, pied reposant sur la table d'examen, ou sur le genou de l'examineur, cheville fléchie de façon naturelle à angle droit, décontractée.

Sonde dans le plan axial (parallèle à la plante du pied). Coupe passant juste au sommet de la malléole latérale, ou un cm au dessus, de façon à voir la corticale osseuse sur environ 10 ou 15 mm.

**L'examen, rapide, comporte trois temps :****1. Premier temps : analyse morphologique des tendons court fibulaire (court péronier latéral), et long fibulaire (long péronier latéral) (fig. 1).**

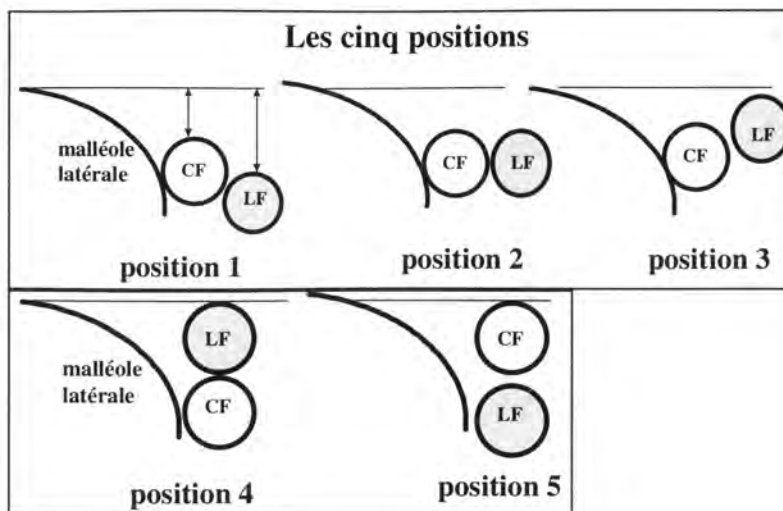
Ces tendons peuvent être de 5 types : rond, ovalaire, aplati, en 2 morceaux. S'ils ont d'autres particularités (5), les préciser (ex. : épanchement péricardineux, calcifications ..)

Fig. 1

**2. Deuxième temps : analyse de la position au repos des deux tendons l'un par rapport à l'autre et par rapport à la malléole**

D'habitude, le court péronier latéral se situe en avant du long, et prend la corde sous la malléole. Le long fibulaire peut être en avant, au niveau, ou en arrière du court (fig. 2). Préciser la distance des deux tendons en mm par rapport à une ligne passant par le bord antérieur de la malléole (fig. 2).

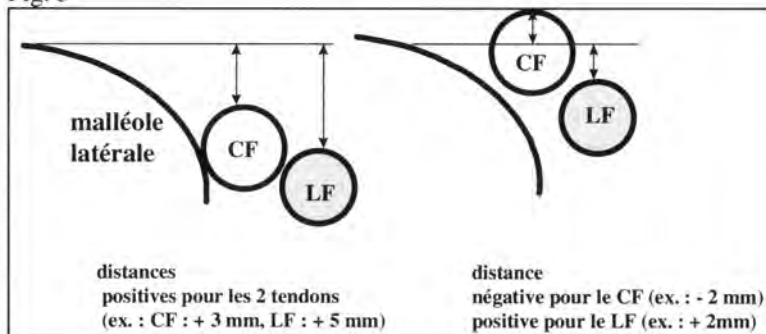
Fig 2



### **3. troisième temps : analyse cinétique des tendons**

Mettre le pied en éversion contrariée. Pour cela, poser votre main (celle qui ne tient pas la sonde), ou votre avant bras sur le bord latéral de l'avant-pied du patient et lui demander de bien vouloir soulever votre main vers le plafond. L'en empêcher. Refaire la même coupe que précédemment. Noter la position des tendons l'un par rapport à l'autre et par rapport à la malléole (s'ils franchissent la ligne passant par le bord latéral de la malléole, coter la distance en négatif (ex. : -2mm) (fig. 3)

Fig. 3



### **Le tout prend 5 minutes pour faire l'échographie et 2 mn pour remplir le tableau.**

Merci de vous investir dans ce travail commun, c'est un des intérêts majeurs du GEL : avancer tous ensemble dans le défrichage actuel de l'échographie de l'appareil moteur...





## Résultats

(entourer la réponse trouvée, et joindre l'icône)

### Nom du radiologue :

Trois premières lettres du nom du patient :

Homme. Femme

Age :

Droite. Gauche

### 1. Analyse morphologique

Tendon court fibulaire : type 1 2 3 4 5\*

Tendon long fibulaire : type 1 2 3 4 5\*

\*préciser :

### 2. Position au repos

Position : 1 2 3 4 5

Distance court fibulaire - ligne malléolaire = mm

Distance long fibulaire - ligne malléolaire = mm

### 3. Position dynamique

Position : 1 2 3 4 5

Distance court fibulaire - ligne malléolaire = mm

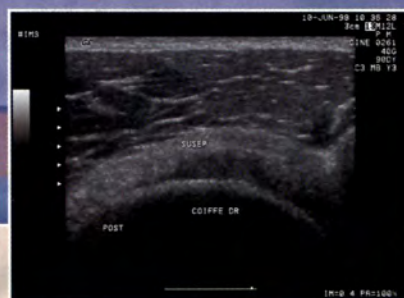
Distance long fibulaire - ligne malléolaire = mm

### Commentaires éventuels :

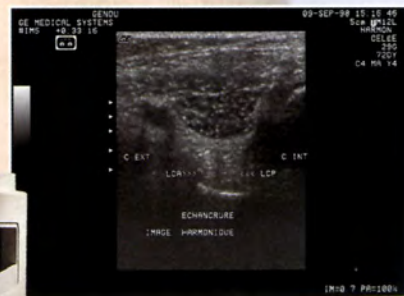*découper ce tableau et l'adresser avec l'icône correspondante à :*

*Bruno Singer, 42 rue de Rubecque. 59190. Hazebroucq. Fax 03 28 41 30 30*

# OSTÉOARTICULAIRE : LE BON EN AVANT DÉCISIF !



Epaule



Genou



La technologie des ultrasons a progressé considérablement.

Les dernières découvertes ouvrent enfin d'étonnantes perspectives en ostéo-articulaire.

L'aspect convivial, non invasifs des ultrasons et aujourd'hui la qualité et la fiabilité de leur imagerie en font un outil efficace pour l'établissement d'un diagnostic clinique précis de l'épaule, du genou ou de la cheville.

A chacun ses besoins, A chacun son budget, Mais pour tous une qualité d'image irréprochable ! Avec la gamme Logiq, GE ultrasons-France propose des solutions techniques et financières adaptées et personnalisées.

Ensemble trouvons la solution qui convient, Contactez-nous :

Téléphone : 01 30 70 90 32 - Fax : 01 30 70 90 00



**GE Ultrasound Europe**

A GE Medical Systems Modality